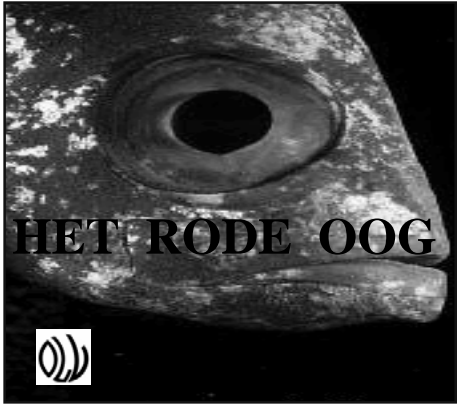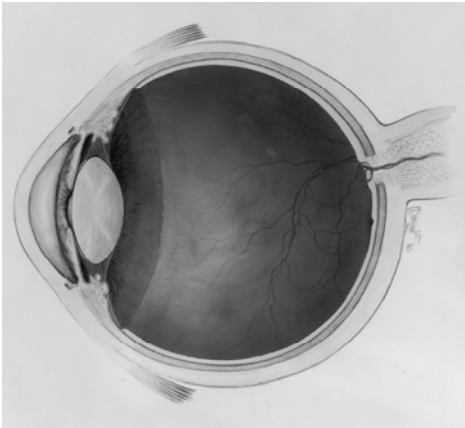
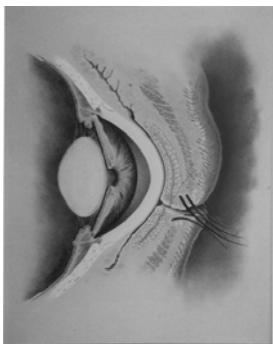


HET RODE OOG







Welke kenmerken kunnen
me helpen bij het maken
van de diagnose ?

unilateraal - bilateraal

Objectieve tekens

- Roodheid
 - diffuus
 - locaal
- Secreties
 - waterig
 - purulent

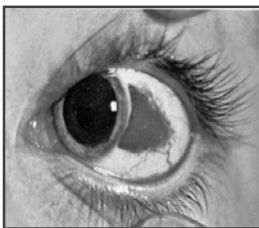Subjectieve tekens

- Pijn
- Visus

Evaluatie van het rode oog



Subconjunctivale hemorragie

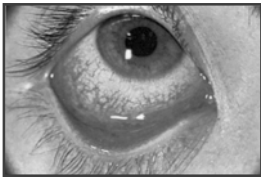


- homogene roodheid
- pijnloos
- visus normaal
- R/ nihil

	pijnloos	pijnlijk
locale roodheid	subconj. hemorragie episcleritis	VVW
diffuse roodheid	conjunctivitis (fornix)	ac. glaucoom keratitis anterieure uveïtis scleritis

Conjunctivitis

Conjunctivitis

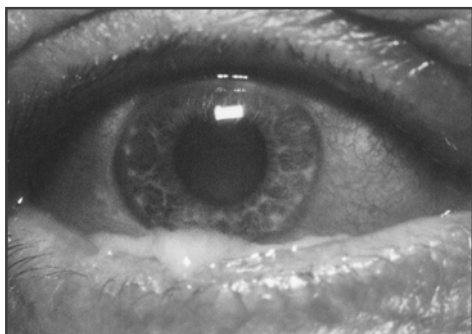


- diffuse roodheid
meer in de fornix
- secreties
waterig
purulent
mucopurulent
- zanderig gevoel, jeuk
- normale visus

Conjunctivitis

- Purulent
 - bacterieel
- Waterig
 - viraal
 - allergisch
 - malpositie oogleden

Bacteriële conjunctivitis



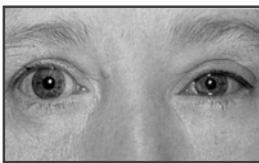
Wisser nemen bij purulente secreties

- Vóór eventuele instillatie van oogdruppels
- Snel naar een labo transporteren
- AB gram laten bepalen
 - ook chloramphenicol !!!

Welk antibioticum bij een bacteriële conjunctivitis

Chloramphenicol 4 à 6 x/dag 1 week
Fucithalmic 4 x/dag
Tobrex 4 x/dag

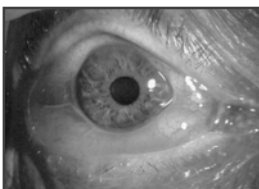
Virale conjunctivitis



- Meestal bilateraal
- Waterige secreties
- Zeer besmettelijk
- Keratitis

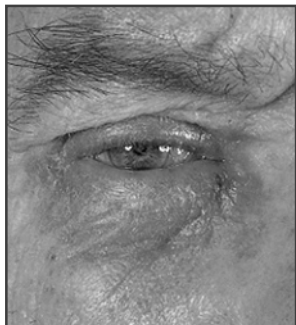
- R/ NSAI collyre
 - Vb. Pranox, Voltaren Ophta

Allergische conjunctivitis



- Jeuk
- Chemosi
- Waterige secreties
- Dikwijls bilateraal

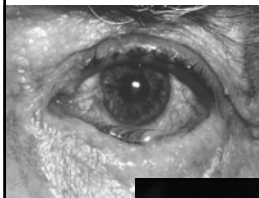
Allergische conjunctivitis



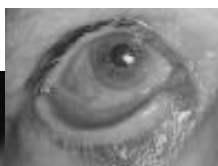Allergische conjunctivitis behandeling

- Acuut
 - Combinatieprep. (Allergodil, Opatanol)
 - H1 Blokkers (Emadine, Livostin)
- Chronisch
 - Mastocytinstabilisatie (Alomide, Cromabak)
(pas werkzaam na 1 à 3 weken)

Conj. sec. aan oogleden




- Entropion
- Ectropion
- Trichiasis



	pijnloos	pijnlijk
locale roodheid	subconj. hemorrhagie episcleritis	VVW
diffuse roodheid	conjunctivitis (fornix)	ac. glaucoom keratitis anterieure uveïtis scleritis

Blefaritis



- Rode oogleden
- Korstjes op wimpers
- Chronisch
- R/ Ooglidhygiene
 - Blephagel, Blephasol
- Massage oogleden

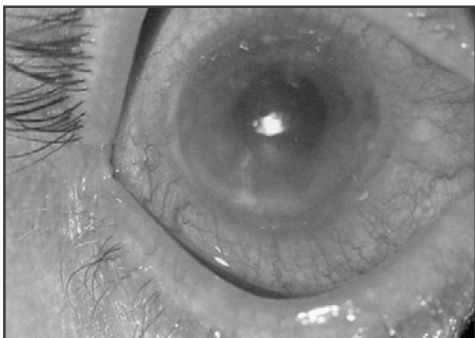
Oogbolaandoeningen

- Keratitis
- Episcleritis en scleritis
- Uveïtis
- Acuut glaucoom

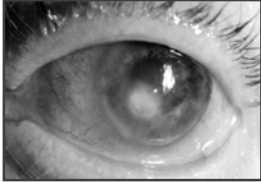
Keratitis

- Pijn op het oog
- Fotofobie
- Verminderde visus
- Roodheid parolimbaal

Keratitis

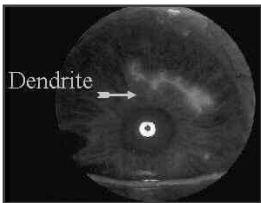


Cornea-ulcus



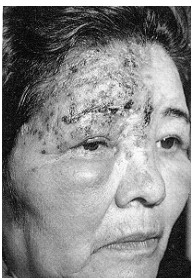- Witte vlek op cornea
- Rood oog
- Verminderde visus
- Pijn op het oog
- (secreties)

Herpetische keratitis



- Typisch cornealetsel
- Cornea-hypoësthesie
- Recidiverend
- Herpes labialis
- Roodheid
- Verminderde visus
- (discrete) pijn

Zona oftalmica



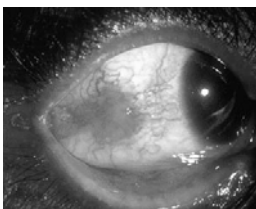
- huidletsels
- neusvleugel
- ~ herpes keratitis

Herpetische aandoeningen

**GEEN
CORTISONEPREPARATEN !!!**

	pijnloos	pijnlijk
locale roodheid	subconj. hemorragie episcleritis	VVW
diffuse roodheid	conjunctivitis (fornix)	ac. glaucoom keratitis anterieure uveitis scleritis

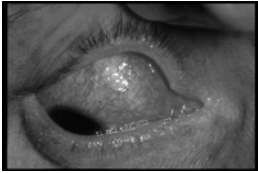
Episcleritis



- Sectoriële roodheid
- Matige pijn
- Geen secreties
- Recidiverend

	pijnloos	pijnlijk
locale roodheid	subconj. hemorrhagie episcleritis	VVW
diffuse roodheid	conjunctivitis (fornix)	ac. glaucoom keratitis anterieure uveïtis scleritis

Scleritis



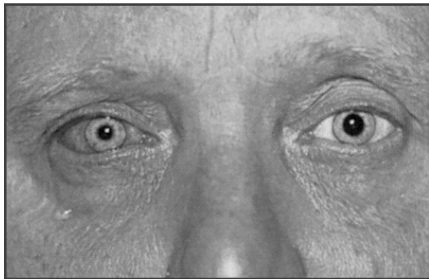
- Zeer pijnlijk
- Sectorieel of diffuus
- Zeldzaam
- Systeemziekten

	pijnloos	pijnlijk
locale roodheid	subconj. hemorrhagie episcleritis	VVW
diffuse roodheid	conjunctivitis (fornix)	ac. glaucoom keratitis anterieure uveïtis scleritis

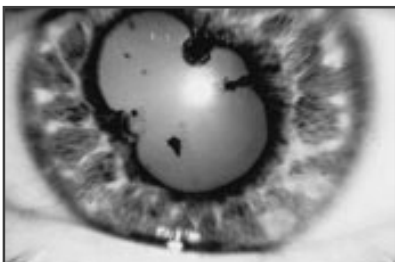
Anterieure uveïtis

- Pijn net boven het oog
- Fotofobie
- Vooral limbale roodheid
- Miosis
- Verminderde visus
- Soms misvormde pupil

Iritis



Iritis




	pijnloos	pijnlijk
locale roodheid	subconj. hemorrhagie episcleritis	VVW
diffuse roodheid	conjunctivitis (fornix)	ac. glaucoom keratitis anterieure uveïtis scleritis

Acuut Glaucoom

- Pijn +++ thv wenkbrauw en hemifrontaal
- Nausea
- Verminderde visus
- Veralgemeende roodheid
- Semimydrasië en lichtstijve pupil
- Troebele cornea
- Hard oog tov contralateraal


Acuut Glaucoom



	pijnloos	pijnlijk
locale roodheid	subconj. hemorrhagie episcleritis	VVW
diffuse roodheid	conjunctivitis (fornix)	ac. glaucoom keratitis antereure uveitis scleritis

Traumatische aandoeningen

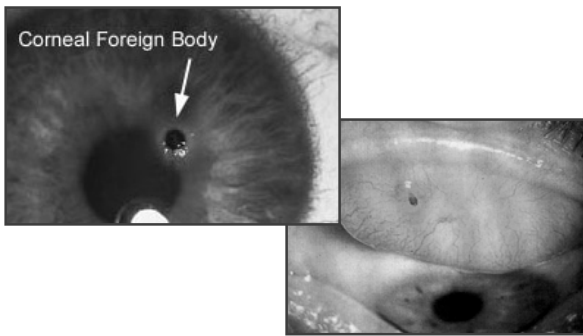
Lasogen



Lasogen

- Bilateraal
- Zeer pijnlijk en fotofoob
- Diffuse roodheid
- 6 à 8 uur na blootstelling aan UV-licht
- Unicaïne niet chronisch gebruiken
- Zalf en drukverband op meest pijnlijke oog
- NSAï collyre

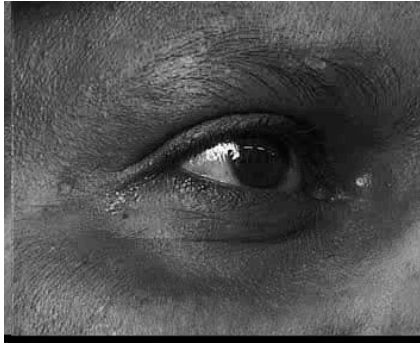Extraoculair vreemd voorwerp



Omklappen van een ooglid



Omklappen van een ooglid



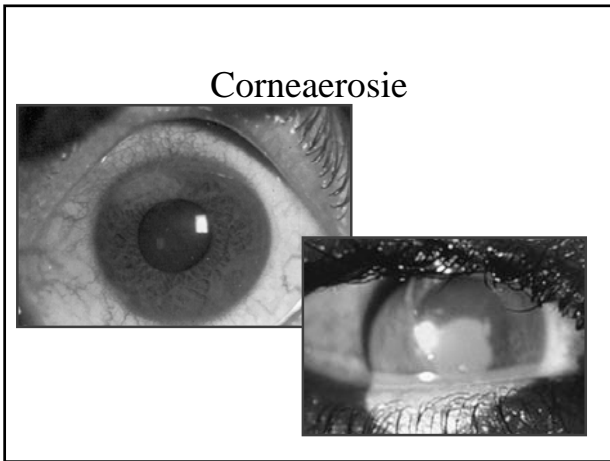
Extraoculair vreemd voorwerp

- Verwijderen onder unicaïne
- Met cotton-tip of naald
- CAVE achterblijvende roestring (slijpschijf)
- AB oogzalf en drukverband
- Eventueel doorverwijzing

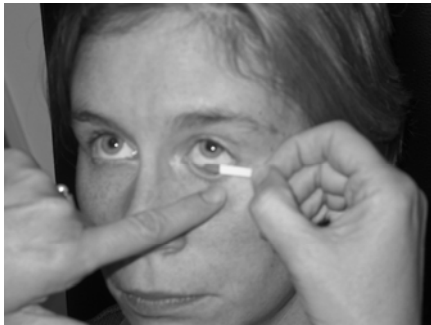Intraoculair vreemd voorwerp

- Anamnese (hamer op beitel !!!)
- Weinig klachten
- Weinig roodheid
- RX orbita

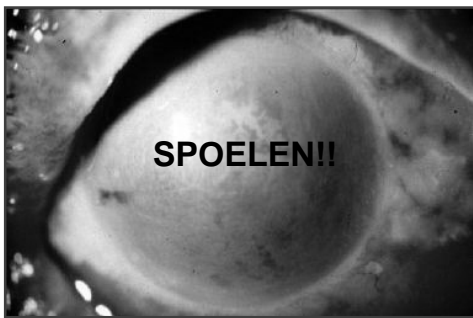	pijnloos	pijnlijk
locale roodheid	subconj. hemorrhagie episcleritis	VVW
diffuse roodheid	conjunctivitis (fornix)	ac. glaucoom keratitis antereure uveïtis scleritis



- Corneaerosie**
- Anamnese
 - Fluoresceïne-test onder unicaïne
 - Pijnlijk
 - Fotofobie
 - Epifora
 - AB zalf en drukverband



Chemische verbranding



Hoe plaats ik een drukverband ?

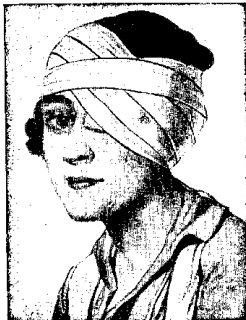

Fig. 274. Gewoon oogverband

Hoe plaats ik een drukverband ?



Fig. 275. Dubbel oogverband

Hoe plaats ik een drukverband ?

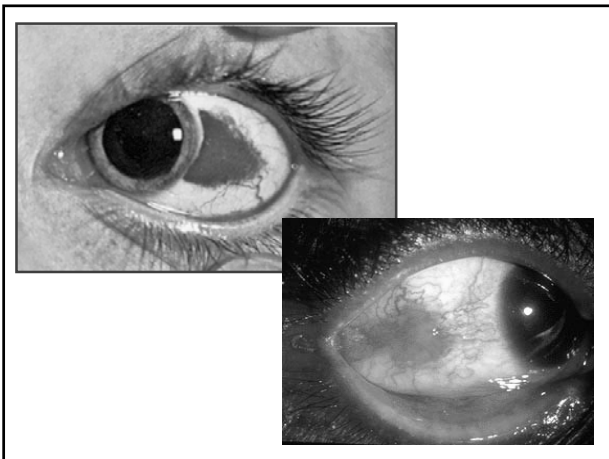


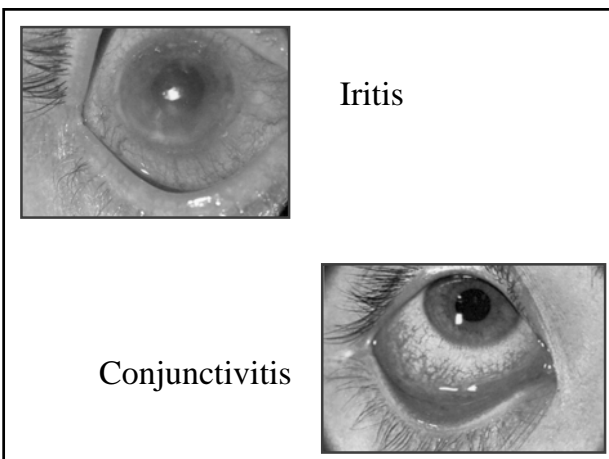
Wat heb ik nodig ?



Wat heb ik nodig ?

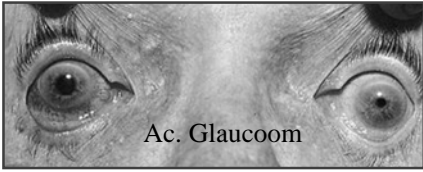
- Fluoresceïn papier
 - Van Hoplynus 02/2120808
- Anaestheticum
 - Monofree Oxybuprocaine (Bourmonville Pharma)
 - Oxybuprocaine Minims (Chauvin)
- Oorstokje of vreemd voorwerp naald
- Loupe
- Oogverband



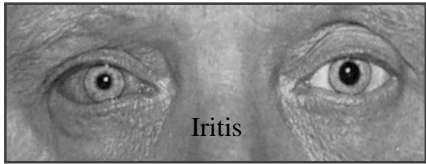


Iritis

Conjunctivitis



Ac. Glaucom



Iritis

??

?



??

?

??

Dank u voor uw aandacht
